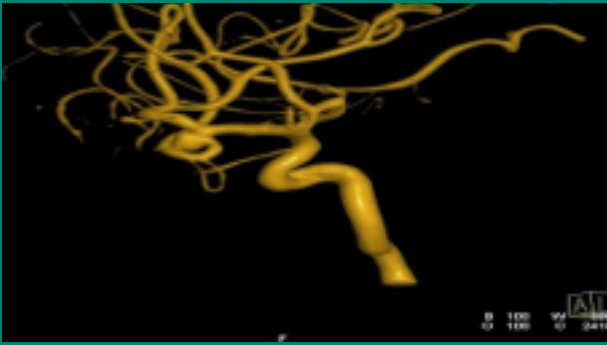

otak dan sumsum tulang belakang, tanpa menggunakan radiasi atau teknik invasif. MRI dapat menunjukkan area keterlibatan AVM parenkim serta dilatasi arteri dan pelebaran vena

## KOMPLIKASI

AVM yang tidak ditangani dapat membesar dan pecah, menyebabkan perdarahan intraserebral atau SAH dan kerusakan otak permanen. Kerusakan akibat dari perdarahan tergantung pada lokasi lesi (di dalam jaringan interior atau parenkim otak, biasanya menyebabkan kerusakan saraf lebih parah)

## TINDAKAN PENANGANAN

### 1. Obat-obatan

a. Antikonvulsan (anti kejang): fenitoin, diazepam, carbamazepin.

b. Analgesik (mengurangi/menghilangkan rasa nyeri): tramadol, ketorolak

### 2. Tindakan operasi

#### a. Pembedahan reseksi

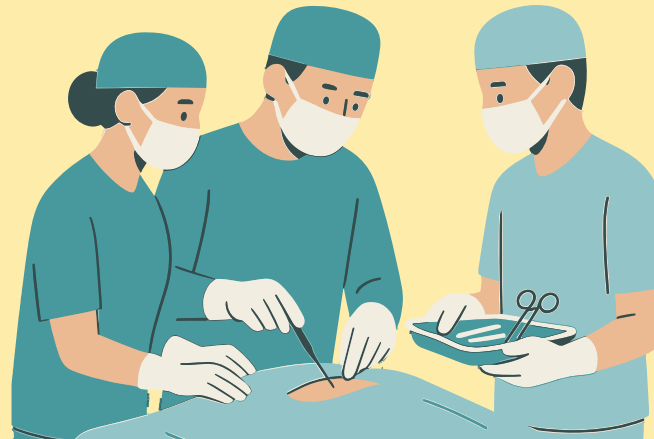Arteri diisolasi dan diikat, kemudian nidus direseksi. Vena diikat terakhir sehingga tekanan tidak meningkat saat nidus sedang direseksi.

#### b. Embolisasi endovascular

Tindakan memasukkan agen thrombus seperti quick-acting acrylate glue (N-butyl cyanoacrylate, NBCA), koil yang merangsang thrombus, cairan embolik, atau balon kecil ke dalam nidus AVM

#### c. Radiosurgery

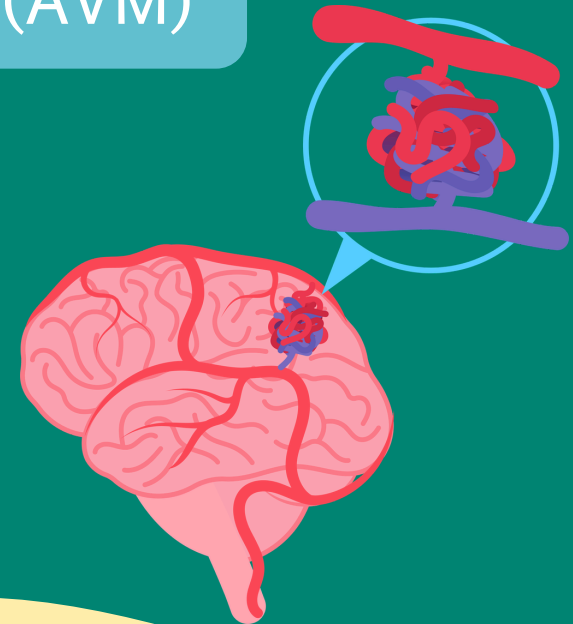Untuk mengobati AVM yang ukurannya < 3cm. Proton beam, linear accelerator, atau metode gamma knife digunakan untuk memberikan radiasi dosis tinggi pada AVM sambil meminimalkan efek ke jaringan otak sekitarnya.



## Arterivenous

## Malformation

(AVM)



Moto:

“Melayani dengan Mulia”

Website : [www.rspn.go.id](http://www.rspn.go.id)

## PENGERTIAN

AVM (Arterivenous Malformation) suatu kondisi dimana pembuluh darah arteri dan vena menyatu bergelung-gelung) tanpa adanya pembuluh darah kapiler

## PENYEBAB

Hingga saat ini belum diketahui pasti penyebab terjadinya AVM. Namun beberapa ahli berpendapat bahwa AVM terjadi akibat kelainan kongenital dimana artei vena menyatu tanpa adanya pembuluh darah kapiler pada masa embrio.

## KLASIFIKASI

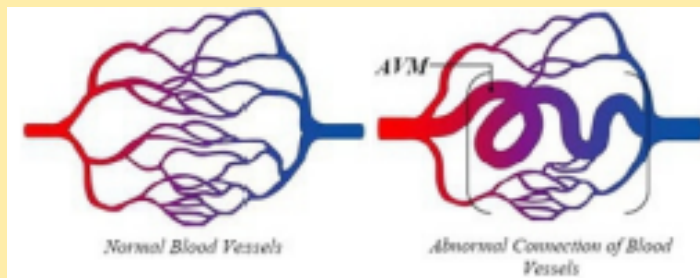
Terdapat 5 tipe AVM:

1. AVM murni/True arteriovenous malformation (AVM)
2. Malformasi vena/Venous malformation
3. Malformasi kavernosa tersembunyi/Occult AVM or cavernous malformations
4. Haemangioma

5. Dural Fistula selaput otak, ada 3 jenis:
  - a. Fistula sinus karotis kavernosa
  - b. Fistulas sinus sagittal dan kulit kepala
  - C. Fistula sinus duramater sigmoid transversa

## TANDA & GEJALA

1. Sakit kepala
  2. Kejang
  3. Kelemahan progresif atau mati rasa
  4. Seperti mendengar suara mendesing
- Apabila terjadi perdarahan di otak tanda & gejala hampir sama seperti stroke, antara lain:
- Sakit kepala mendadak
  - Kelemahan, kelumpuhan, atau kesemutan
  - Penurunan penglihatan
  - Kesulitan berbicara
  - Ketidakmampuan memahami orang lain



## PENEKANAN DAN DIAGNOSA

### 1. Pemeriksaan fisik

- a. Tanda-tanda vital: TD normal atau hipertensi, nadi cepat, dapat terjadi henti napas
- b. Pengkajian neurologis: dapat terjadi penurunan neurologis pada motorik, sensorik, dan verbal tergantung pada lokasi AVM di otak: gangguan penglihatan, memori dan koordinasi gerak.

### 2. Pemeriksaan diagnostik

- a. Cerebral Arteriography /Angiografi  
Menggambarkan faktor risiko seperti perdarahan, aneurisma atau stenosis vena. Angiografi digunakan untuk mengetahui ukuran AVM dan mengevaluasi pola drainase vena (dangkal, dalam atau campuran).
- b. Computerize Tomography (CT) Scan  
Tes pencitraan otak untuk mengidentifikasi area perdarahan karena massa atau AVM dengan kontras. CT scan dapat menunjukkan klasifikasi unik vaskular terkait AVM.
- c. Magnetic resonance imaging (MRI)  
MRI dapat membantu mengidentifikasi dan mengetahui karakter AVM dari SSP, termasuk